押题密卷三

第一单元

A1型题

1.答案：D

解析:1.在钟状期晚期，成釉器的体积增大，外釉上皮由先前的立方状转变为低立方状并呈皱褶样排列，以增大与牙囊的接触面积；同时包绕在皱褶中的牙囊组织中有较多的血管。此种结构有利于成釉器从牙囊中吸取营养，为釉质的形成创造条件。

2.答案：C

解析:2.新生线一般见于乳牙和第一恒磨牙，釉质横纹4mm。

3.答案：D

解析:3.牙槽嵴组纤维起于牙槽嵴顶，呈放射状向牙冠方向走行，止于牙颈部的牙骨质。此纤维存在于颊舌侧，在邻面无此纤维。

4.答案：D

解析:4.牙根发育也和冠部牙体组织发育一样，是外胚层和外胚间叶相互作用的结果，其中上皮根鞘（外胚层成分）的形成是根部牙本质形成的必要条件。只有上皮根鞘才能诱导牙乳头分化出成牙本质细胞并形成根部牙本质。如果上皮根鞘断裂使上皮根鞘不完整，则断裂处不会分化出成牙本质细胞，也不会形成牙本质，留下自牙髓至牙周膜的通道，即侧支根管。

5.答案：A

解析:5.本题考点为颌面部发育和牙发育神经嵴所衍化的组织称外胚间叶组织，包括牙乳头和牙囊，所以也包括备选中的BCDE项，它们的性质是间叶组织或细胞。牙体牙周组织中唯一来自外胚层的组织是釉质，由来自外胚层的成釉细胞形成，故成釉细胞不是来自神经嵴衍化的组织，应选A项。

6.答案：C

解析:6.支原体为无细胞壁。能在无生命培养基中生长的最小原核细胞型微生物。衣原体有独特生活周期。不是支原体的生物学形状。

7.答案：B

解析:7.性传播疾病中，淋病奈瑟菌导致淋病。溶脲脲原体和沙眼衣原体是非淋菌性尿道炎的主要病原体，沙眼衣原体也可导致性病淋巴肉芽肿。梅毒螺旋体引起梅毒，第一期梅毒称硬性下疳。人乳头瘤病毒导致尖锐湿疣。单纯疱疹病毒导致生殖器疱疹。人类免疫缺陷病毒导致艾滋病。

8.答案：D

解析:8.因结核分枝杆菌细胞壁中含大量脂质，抵抗力较强，耐干燥，耐酸碱等，但对湿热、紫外线及酒精等抵抗力较弱。

9.答案：B

解析:9.口服脊髓灰质炎减毒活疫苗，可刺激机体产生血清中和抗体IgG，并可刺激肠黏膜产生SIgA，阻断野毒株感染；疫苗病毒可随粪便排出，扩大免疫范围；但疫苗须冷藏。

10.答案：A

解析:10.年轻恒牙进行预防性树脂充填术治疗时，在窝沟点龋仅局限在釉质或牙本质表层（牙本质只有少量龋坏），去净腐质后，用复合树脂充填窝洞。

11.答案：E

解析:11.《放射诊疗管理规定》第十条医疗机构应当对下列设备和场所设置醒目的警示：（1）装有放射性同位素和放射性废物的设备、容器，设有电离辐射标志；（2）放射性同位素和放射性废物储存场所，设有电离辐射警告标志及必要的文字说明；（3）放射诊疗工作场所的入口处，设有电离辐射警告标志；（4）放射诊疗工作场所应当按照有关标准的要求分为控制区、监督区，在控制区进出口及其他适当位置，设有电离辐射警告标志和工作指示灯。

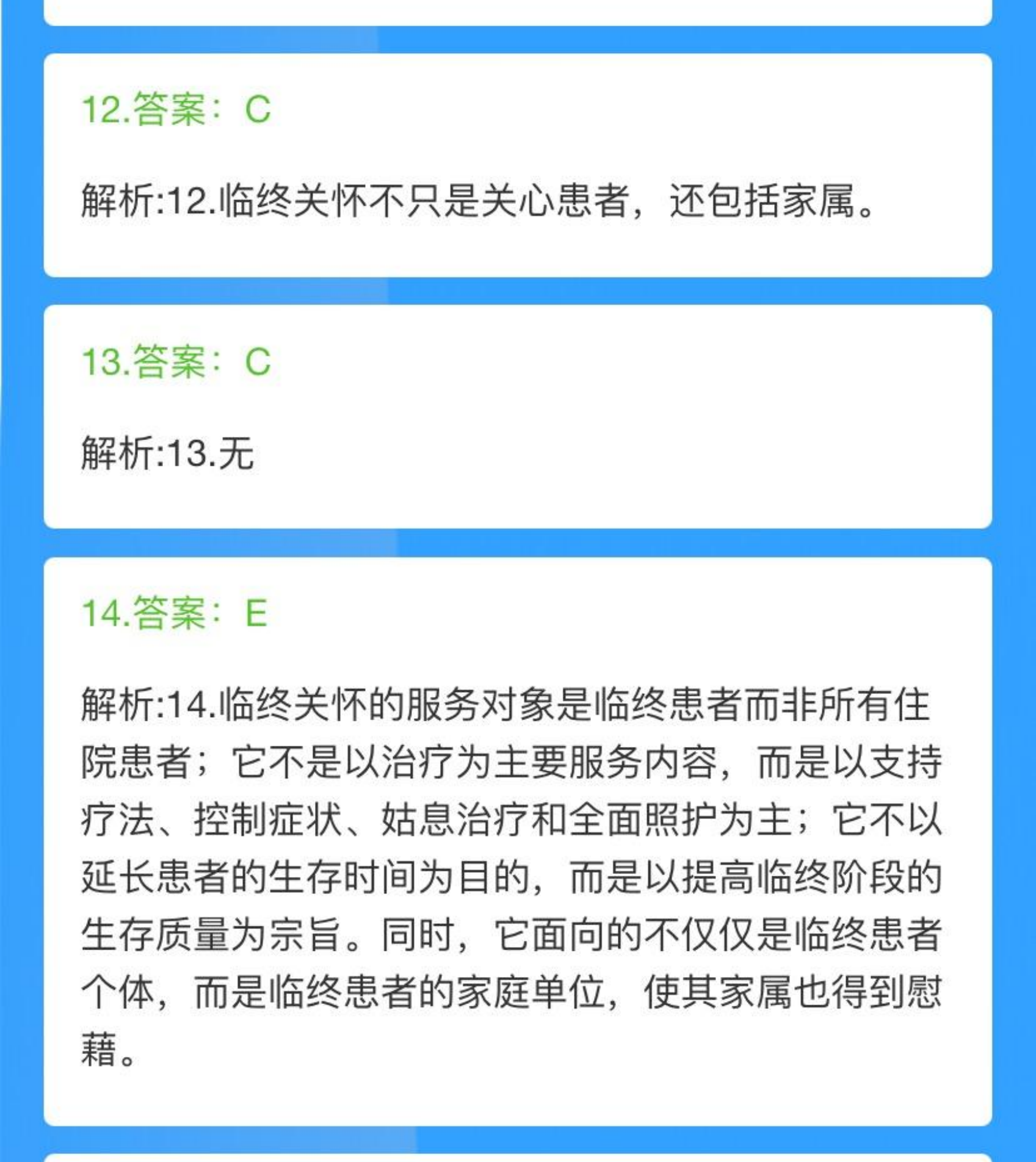

12.答案：C

解析:12.临终关怀不只是关心患者，还包括家属。

13.答案：C

解析:13.无

14.答案：E

解析:14.临终关怀的服务对象是临终患者而非所有住院患者；它不是以治疗为主要服务内容，而是以支持疗法、控制症状、姑息治疗和全面照护为主；它不以延长患者的生存时间为目的，而是以提高临终阶段的生存质量为宗旨。同时，它面向的不仅仅是临终患者个体，而是临终患者的家庭单位，使其家属也得到慰藉。

15.答案：C

解析:15.2000年荷兰上、下院均已通过有条件的主动安乐死立法，荷兰是世界上第一个安乐死合法化的国家。

16.答案：E

解析:16.组织细胞和未分化间充质细胞在受到刺激时，可分化成结缔组织中任何一种类型的细胞；在炎症中它可形成巨噬细胞；当成牙本质细胞消失时，它可以移向牙本质壁，分化成成牙本质细胞，并能形成牙本质。这些细胞在正常情况下通常位于小血管及毛细血管周围。而备选答案中的其他细胞除成牙本质细胞分布于近牙本质处外，均无特定的分布部位。

17.答案：D

解析:17.面部是由下颌突、上颌突、侧鼻突和中鼻突（包括球状突）联合形成的。随着胚胎发育，约在第6周，已形成的突起与相邻的或对侧的突起联合。两个球状突中央部分联合，形成人中；球状突与同侧的上颌突联合形成上唇；侧鼻突与上颌突联合，形成鼻梁的侧面、鼻翼和部分面颊；上颌突与下颌突由后向

前联合，形成面颊部，同时使口凹缩小至正常口裂的大小。至第8周面部各突起联合完毕。联合突与舌根的形成有关，不参与面部的形成。

18.答案：D

解析:18.骨纤维结构不良的特点是受累的骨组织逐渐被增生的纤维组织所替代，病变中含有数量不等的骨样组织或未成熟的骨小梁。镜下见纤维组织背景下有均匀分布、形态不一的骨小梁，这些幼稚的骨小梁彼此缺乏连接，无层板结构，纤细呈弓形或分支状，类似0、C、V、W等英文字母的形态。骨小梁的周围往往缺乏成排的成骨细胞，提示骨小梁结构可能由周围纤维组织化生而来。备选答案中其他选项的病变多属于骨质破坏性疾病，无骨小梁的增生。慢性增生性骨髓炎表现的是骨膜下骨组织增生，而本病为骨髓 内的骨小梁增生，答案应选D项。

19.答案：E

解析:19.咀嚼黏膜包括硬腭和牙龈黏膜，承受咀嚼压力，特点是：上皮较厚，上皮表层有正角化或不全角化，有粒层，细胞间隙宽并见细胞间桥；固有层厚，胶原纤维粗大，排列紧密呈网状，固有层的乳头多而

长，与上皮钉突呈指状镶嵌，形成良好的机械附着，可有效地防止上皮在外力作用下与下面的结缔组织分开。正确答案应选E项，其他备选答案所列的黏膜均为被覆黏膜，上皮无角化。

20.答案：A

解析:20.无

21.答案：B

解析:21.无

22.答案：B

解析:22.无

23.答案：B

解析:23.无

24.答案：C

解析:24.若加一定压力于牙上，一段时间之后，受压侧骨吸收，牙的位置随之移动，而受牵引侧骨质增生，来补偿牙移动后所留下的位置。

25.答案：B

解析:25.帽状期成釉器的细胞分化为三层：外釉上皮层、内釉上皮层、星网状层。

26.答案：B

解析:26.上皮剩余：在牙周膜中，邻近牙根表面的纤维间隙中可见到小的上皮条索或上皮团，与牙根表面平行排列，即上皮剩余，也称Malassez，上皮剩余。

27.答案：C

解析:27.成釉细胞最典型表现是呈多房型，房差悬殊，边缘呈切迹状，可含牙或不含牙，牙根呈锯齿状吸收。

28.答案：E

解析:28.牙本质的钙化主要是球形钙化，以钙质小球为中心最后再融合而成，在牙本质钙化不良时，钙化团之间遗留一些未被钙化的间质，称为球间牙本质，主要分布与牙冠部近釉质牙本质界处，原发性牙本质是指牙根发育完成以前形成的牙本质；罩牙本质是指紧邻釉牙本质界的最先形成的原发性牙本质；前期牙本质是指刚刚形成尚未矿化的牙本质；硬化牙本质是指病理刺激下，牙本质小管封闭的牙本质。

29.答案：B

解析:29.牙周膜的宽度（厚度）随年龄及功能状态而异，一般为0.15～0.38mm。

30.答案：B

解析:30.含氟凝胶是一种由来已久的局部用氟方法。主要使用酸性磷酸氟（APF），含有氟化钠与磷酸。

31.答案：E

解析:31.面神经为混合性神经，含有三种纤维，即运动纤维、副交感纤维和味觉纤维。面神经穿内耳道入面神经管，经茎乳孔出颅。向前穿过腮腺，呈扇形分布于面部表情肌。以茎乳孔为界，可将面神经分为面神经管段和颅外段。

32.答案：A

解析:32.正常成人每天的唾液分泌量为1000～1500ml，其中的绝大多数来自三对大唾液腺。在无任何刺激的情况下，唾液的基础分泌为每分钟0.5ml。

33.答案：B

解析:33.口疮在临床上多见，最常见的是轻型，溃疡为圆形或椭圆形，数目一般较少亦较表浅，故不留瘢痕，若有感染则溃疡扩大且加深，但这种情况少见。重型往往有轻型的病史，多为1～2个大而深的溃疡或同时有1～2个较小的溃疡。病程长，疗效差。疱疹样口疮，溃疡小而数目多，散在分布呈口炎形式。周围黏膜充血，这与疱疹性口炎常难以区别。疱疹性

口炎与疱疹样口疮无明显的性别差异。

34.答案：D

解析:34.腺源性感染不同于牙源性感染，多见于儿童，病因是上呼吸道感染、淋巴结炎、颌下腺炎，往往有上呼吸道感染史。病变的过程涉及间隙内的淋巴结炎症。

35.答案：B

解析:35.牙根发育完成，牙和对颌牙建立了咬合关系之后形成的牙本质为继发性牙质。继发性牙本质在本质上是一种牙本质的增龄性改变，其形成的速度较慢。继发性牙本质形成的速率与食物和牙所受的咬合力有关，一般较原发性者低。报道指出埋伏牙也有继发性牙本质形成。

36.答案：B

解析:36.唇红的上皮有角化，细胞中有很多角母细胞，所以透明度大。固有层内结缔组织乳头狭长，几乎接近上皮表面，乳头中含有许多毛细血管袢是唇红的组织学特点，血色可透露于上皮表面，使唇部呈朱

红色。其他备选答案中的黏膜上皮不具备这些特点，答案应选B项。

37.答案：A

解析:37.无细胞外源性纤维牙骨质是含牙周膜穿通纤维的牙骨质，有细胞固有纤维牙骨质中无牙周膜纤维插入，如修复牙本质缺损的牙骨质；无细胞固有纤维牙骨质形成于对外力的适应性反应，其内不含牙骨质细胞。有细胞混合性分层牙骨质为无细胞外源性纤维牙骨质和有细胞固有纤维牙骨质不规则交替沉积而成。通常分布在根分歧区及根尖区。无细胞无纤维牙骨质内不合纤维和细胞，属无功能牙骨质，例如覆盖釉质的牙骨质。

38.答案：A

解析:38.皮片可分为刃厚皮片、中厚皮片、全厚皮片及保存真皮下血管网全厚皮片。皮片本身没有血供，移植成功的条件是受区毛细血管生长进入皮片。皮片越薄，移植成活力越强。在有感染的肉芽创面上植皮，显然宜用刃厚皮片。

39.答案：A

解析:39.此题正确答案是涎腺造影检查的禁忌证为急性化脓性腮腺炎，涎腺造影技术用于检查涎腺的慢性炎症、肿瘤、涎瘘以及涎腺周围组织病变是否已侵入腺体与导管，并决定病变位置和性质。就目前观点来说涎腺造影技术用于涎腺慢性炎症、涎瘘、舍格伦综合征最好。涎腺肿瘤用B超或CT检查与诊断更确切，对于急性炎症应视为禁忌，因易引起感染扩散，同时造影操作会给患者增加痛苦。

40.答案：A

解析:40.无

41.答案：D

解析:41.无

42.答案：B

解析:42.根尖周囊肿是炎症性囊肿，其内衬上皮多为来自上皮剩余的复层鳞状上皮，囊壁中多有慢性炎症细胞浸润，上皮内可见发卡样透明小体，囊腔和囊壁内可有针状胆固醇裂隙。备选答案中，ACDE项都符合此囊肿的改变，唯有B项所叙述的特点符合牙源性角化囊肿，一般不出现在根尖周囊肿中，故正确答案应选B项。

43.答案：A

解析:43.过度正角化是角化层增厚，细胞界龈不清，细胞核消失，形成均匀性嗜伊红染色的角化物，伴有粒层增厚且透明角质颗粒异常明显；过度不全角化为增厚的角化层中尚见残留的细胞核，粒层增厚不明显。备选答案中的C项所指的是角化异常的表现；DE项均与过度正角化时的变化相反。

44.答案：A

解析:44.舍格伦综合征在口腔颌面部的主要表现是大唾液腺、泪腺的肿大，其病理学基础是唾液腺组织内

有大量的淋巴细胞浸润。实际上部分小唾液腺也同时具有淋巴细胞浸润的病理变化，所以临床上为明确诊断，往往选择唇腺进行活体组织检查，主要是因为唇腺的位置较表浅，容易切取并可以反映肿大的大唾液腺的病理变化。

45.答案：A

解析:45.牙槽骨受压时发生吸收，随牙的萌出不断发生改建（吸收和新生）都是对高度可塑性的进一步说明。上述特点与牙槽骨中分布有血管有一定关系，而牙骨质中没有血管，故比牙槽骨的抗吸收能力强。牙槽骨的不断新生不会影响牙齿发育。

46.答案：B

解析:46.成釉器形成釉质，牙乳头形成牙本质和牙髓，牙囊形成牙骨质、牙周膜和部分牙槽骨。

47.答案：A

解析:47.牙发育过程中，饮用水中氟含量过高，可导致釉质形成不全和钙化不全。镜下见釉质矿化不良，尤其是在釉柱之间及有机物较多的地方，釉牙本质界的弧形结构较正常牙齿更加明显。

48.答案：E

解析:48.角质形成细胞是表皮的主要构成细胞，数量占表皮细胞的80%以上，在分化过程中产生角蛋白。根据分化阶段和特点可分五层，由内到外分别是基底层、棘层、颗粒层、透明层和角质层。

49.答案：D

解析:49.牙胚由牙板及邻近的外胚间叶组织发育而来，牙板的发生是牙齿发育的开始。牙胚由成釉器、牙乳头和牙囊构成。牙胚将形成4种牙体组织和部分牙周组织，其中成釉器形成釉质，牙乳头形成牙本质和牙髓，牙囊形成牙骨质、牙周膜和部分牙槽骨。

50.答案：C

解析:50.舌背黏膜表面有许多小突起，称为舌乳头。可将舌乳头分为丝状乳头、菌状乳头、轮廓乳头和叶状乳头等。

51.答案：A

解析:51.细菌在密闭的环境中生长很快，取脱手套的过程可能造成交叉感染，医生在接诊每位患者前必须洗手再戴好手套。

52.答案：A

解析:52.釉质中的有机物约占总重量的1%，主要由蛋白质和脂类所组成。基质蛋白主要有釉原蛋白、非釉原蛋白和蛋白酶三大类。

53.答案：E

解析:53.成牙本质细胞位于牙本质近牙髓侧，而牙周膜位于牙槽骨侧，成牙本质细胞不是牙周膜中的细胞成分。

54.答案：B

解析:54.无

55.答案：D

解析:55.多形性腺瘤的治疗为手术切除，不能作单纯肿瘤摘除，即剜除术，而应作肿瘤包膜外正常组织处切除。腮腺肿瘤应保留面神经，下颌下腺肿瘤应包括下颌下腺一并切除。由于肿瘤常位于腮腺后下，可考虑作连同肿瘤以及周围0.5cm以上正常腮腺切除的腮腺部分切除术。这种手术方式不同于剜除术，不会造成复发，但可保留腮腺导管及大部分腮腺的功能。

56.答案：C

解析:56.牙髓炎的病理学表现中性粒细胞浸润，血管扩张充血，组织变性坏死，为炎症常规表现，急性牙髓炎有相同特征，故排除ABD项；纤维组织增生属于牙髓变性的纤维性变，排除E项。

57.答案：D

解析:57.A项球状突和上颌突未联合或部分联合引起唇裂。B项球状突和球状突中央部分未联合或部分联合形成上唇正中裂。C项球状突和侧鼻突中间发育不全将形成侧鼻裂。E项上颌突和侧鼻突未联合将形成斜面裂。小口畸形是一种横面裂，是由于上颌突和下颌突联合过多引起的。

58.答案：D

解析:58.唇红黏膜下层没有小涎腺分布，所以容易出现干燥。

59.答案：E

解析:59.疣状癌是鳞癌的一个特殊类型，其特征是疣状外观，病理上一般分化程度较高，肿瘤呈局部破坏性推进生长，符合题目描述，鳞状细胞癌：角蛋白、细胞间桥，蟹足样浸润，基底不清。

60.答案：D

解析:60.此题为慢性根尖周炎病理变化特点的分析题。某些青年患者在抵抗力很强、感染轻微的低度刺激作用下，根尖周肉芽肿可呈现修复性反应，炎症减轻，吸收。此处骨质重新沉积，骨小梁增生、骨髓腔缩小，骨髓被纤维组织取代。与此同时牙骨质也可在根面沉积，产生牙骨质增生过度。X线片可见一阻射区，与周围正常骨分界不清，又称为致密性骨炎。因为此时以增生性修复反应为主，不见破骨细胞增多。

61.答案：D

解析:61.此题为牙本质龋病理变化特点的分析题。牙本质龋最深层、最早出现的改变位于病变的底部和侧面，在透射光下呈均质透明状。这种透明是由于牙本质小管管腔变窄、管腔中有矿物盐沉积，使管腔内折光率与周围细胞间质相似所致。矿物晶体可先沉积于成牙本质细胞突起内，也可先出现于细胞突周围呈向心性沉积。以后，晶体数量逐渐增多，最终可将小管完全堵塞。备选答案中其他选项的层次不具备这些改变，正确答案应选D项。

62.答案：C

解析:62.此题为肌上皮细胞形态特点的基本知识题。肌上皮细胞位于腺泡和小导管的腺上皮与基底膜之间。光镜下，细胞体小，形扁平，发出4～8个分支状突起，该突起呈放射状包绕着腺泡表面，形似篮子，故又称篮细胞。

63.答案：A

解析:63.无

64.答案：C

解析:64.无

65.答案：E

解析:65.釉质中的氟元素与磷灰石结合紧密，抗酸侵蚀的能力较强。备选答案中的其他元素均较易与酸起反应而使釉质晶体融解。

66.答案：A

解析:66.备选答案中所罗列的各种牙本质中，唯有前期牙本质是未矿化的牙本质。其他均为已矿化的牙本质。

67.答案：C

解析:67.于发育中上皮与间充质之间的相互作用即成釉器与牙乳头的相互作用决定了牙的形态。在此相互作用中，牙乳头（间充质）起决定性作用。这在移植试验中得到了证明，如将切牙的成釉器与磨牙的牙乳头相结合，最后形成的是磨牙，故本题应选C项，而其他4个备选答案均指牙发育中的上皮部分。

68.答案：A

解析:68.成纤维细胞是牙周膜中最多，在功能上也是最主要的细胞。成纤维细胞的功能是合成胶原纤维，但此细胞也可以吞噬变性、老化的胶原纤维。因此，该细胞与胶原纤维的合成及吸收均有关。成骨细胞和成牙骨质细胞主要分泌骨基质和牙骨质基质；上皮剩余正常时处于相对静止的状态。

69.答案：D

解析:69.因为在一般情况下人们只强调咀嚼黏膜（如牙龈、硬腭黏膜）上皮有角化，而忽视了一些特殊部位的黏膜（如舌背的丝状乳头和唇红部黏膜）上皮也有角化。即使如此，在5个备选答案中知道舌腹黏膜是无角化被覆黏膜也能答对。

70.答案：B

解析:70.多形性低度恶性腺癌多形性表现为组织结构的多样性，而细胞形态却表现为一致性，该肿瘤恶性度低，转移率也很低，故排除ACDE项，此题应选B项。

71.答案：B

解析:71.无

72.答案：D

解析:72.根尖周囊肿镜下见囊壁的囊腔面内衬无角化的复层鳞状上皮，厚薄不一，上皮钉突因炎性刺激发生不规则增生、伸长，相互融合呈网状，上皮有细胞间水肿和以中性粒细胞为主的炎症细胞浸润。纤维组织囊壁内炎症明显，炎性浸润细胞主要为淋巴细胞、浆细胞，也混杂有中性粒细胞浸润以及泡沫状吞噬细胞。囊壁内可见含铁血黄素和胆固醇晶体沉积而留下裂隙，裂隙周围常伴有多核巨细胞反应。晶体也可通过衬里上皮进入囊腔，故穿刺抽吸的囊液中有闪闪发亮的物质，涂片镜下可见长方形缺一角的晶体，即胆固醇晶体。有时衬里上皮和纤维囊壁内可见透明小体，为弓形线状或环状的均质状小体，呈嗜伊红染色。

73.答案：E

解析:73.无

74.答案：D

解析:74.牙本质发育不全主要表现为牙髓腔变小，故A项错误。牙本质小管管径变大，故B项错误。牙本质小管数目减少，故C项错误。釉牙本质界呈直线而非波浪形，故E项错误。牙本质基质可见球间牙本质增多。

75.答案：E

解析:75.急性牙髓炎特征表现为中性粒细胞向炎症中集中。中性粒细胞在杀灭细菌的同时释放溶酶体酶，使局部组织液化坏死，形成脓肿。

76.答案：D

解析:76.根尖肉芽肿内增生的上皮主要来源于：（I）Malassez上皮剩余（上皮根鞘）；（2）经瘘道口长入的口腔黏膜上皮或皮肤；（3）牙周袋壁上皮；（4）呼吸道上皮（见于病变与上颌窦或鼻腔相通病例）。

77.答案：D

解析:77.一般慢性症才会出现炎性肉芽组织，故本题选D项。

78.答案：C

解析:78.早期釉质龋肉眼观察为灰白色不透明区。典型的早期釉质龋常呈三角形改变，病变的深部与正常釉质相连接处为透明层，脱矿较轻，其表面依次为暗层、病变体部和表层。暗层孔隙增加，占釉质容积的2%～4%。病变体部脱矿最重，常常在生长线和横纹处较明显。釉质龋的表层由于氟含量高及再矿化的缘故，脱矿程度较轻。

79.答案：E

解析:79.医德是调整医务人员与病人、医务人员之间以及与社会之间关系的行为准则。它是一种职业道德，是一般社会道德在医疗卫生领域中的特殊表现。医务人员对病人的医治方法、医疗技术。两者密不可分，医学道德以医学技术为依托，医学技术以医学道德为指导。

80.答案：C

解析:80.“实现的趋势”的理论归于人本主义。

81.答案：B

解析:81.激情是一种短时爆发的情绪状态。

82.答案：E

解析:82.无

83.答案：D

解析:83.无

84.答案：E

解析:84.无

85.答案：D

解析:85.无

86.答案：C

解析:86.无

87.答案：B

解析:87.成釉细胞瘤的病理分型主要是根据肿瘤的细胞学特点和排列特点。该肿瘤的基本细胞是类似于内釉上皮的柱状细胞和具有星网状分化的细胞，它们的排列有两种基本方式：滤泡样（似成釉器的细胞排列）和互相交织成网的丛状，本题应选B项，而棘皮瘤型、颗粒细胞型和基底细胞型的命名主要是根据基本细胞的形态变异。

88.答案：D

解析:88.唾液中含淀粉酶，而淀粉酶是由唾液腺的腺泡细胞分泌的，其组织学基础是腺泡细胞的胞质中含嗜碱性酶原颗粒，淀粉酶含于其中。腺泡细胞癌是腺泡细胞发生的低度恶性肿瘤，其细胞中仍含有淀粉酶

阳性的颗粒，本题应选D项，而本题中其他肿瘤并非来自腺泡细胞，故不含有淀粉酶的颗粒。

89.答案：C

解析:89.牙周炎的主要病理变化是牙周袋形成和牙槽骨吸收。骨上袋是牙周炎的一种表现，即牙周袋的底部位于牙槽嵴顶的上方，同时伴有牙槽骨的水平吸收，牙槽骨的高度降低。在备选答案中，只有C项符合骨上袋的病理变化。ABE项未涉及牙槽骨吸收，不正确，D项代表牙周炎时牙槽骨水平吸收导致的骨下袋。

90.答案：B

解析:90.牙齿的形态结构及功能特性与动物的各种食物相适应，其演化特点有五方面：（1）牙的形态由单一同形向复杂异形演化；（2）牙数由多变少；（3）牙的替换次数由多牙列向双牙列演化；（4）牙根由无到有；（5）由端生牙向侧生牙、槽生牙演

化。举例来说，鱼类为低等生物，鲨鱼的牙主要用以捕捉食物，无咀嚼功能，为同形牙；牙数多，去旧更新终生不止称为多牙列；牙分布广，不仅生长在上下颌骨，而且布于腮、翼、犁骨等表面；牙无根，借纤维膜附着于颌骨的边缘，易于更换，为端生牙，进化到哺乳纲，牙已发展为异形牙、双牙列，有完善的牙根，槽生牙。

91.答案：E

解析:91.成釉器发育经历蕾状期、帽状期和钟状期3个阶段。蕾状期时细胞成分比较单一；帽状期时细胞分成内釉上皮、外釉上皮和星网状层3层；至钟状期时，成釉器的细胞层次在帽状期的基础上又增加中间层。因此，钟状期的成釉器由4层细胞构成。而颈圈是成釉器内釉上皮和外釉上皮的交汇处形成的结构。

92.答案：E

解析:92.小唾液腺包括唇腺、颊腺、舌腺、腮腺、舌腭腺和磨牙后腺等，位于口腔黏膜的黏膜下层。其中，唇腺、颊腺、磨牙后腺和舌前腺均属混合性腺体，以黏液性腺泡为主。腭腺则全部由黏液性腺泡构成。

93.答案：B

解析:93.内釉上皮细胞形成牙釉质的过程为：内釉上皮细胞→前成釉细胞→成釉细胞→牙釉质。

94.答案：E

解析:94.牙的功能：咀嚼、发音和言语，保持面部正常外形。

95.答案：A

解析:95.无

96.答案：D

解析:96.眶下间隙感染扩散途径间隙感染向颅内扩散途径是面前静脉、内眦静脉、眼静脉。眶下间隙内的静脉回流应是颅内海绵窦-眼静脉-内眦静脉-面前静脉，由于眶下间隙内这些静脉内瓣膜少而薄弱，当面部发生疖、痈感染时可向颅内扩散至海绵窦血栓性静脉炎。

97.答案：A

解析:97.面部危险三角位于鼻根部到双侧口角连线的范围内，也可以描述为双侧瞳孔连线的中点到双侧口角。

98.答案：B

解析:98.慢性龈炎上皮下方先是中性粒细胞浸润，再下方为淋巴细胞。

99.答案：E

解析:99.带状疱疹是由水痘-带状疱疹病毒所引起的，以沿单侧周围神经分布的簇集性小水疱为特征，常伴有明显的神经痛。

100.答案：C

解析:100.念珠菌性口炎中慢性肥厚型，又称念珠菌白斑，可见于颊黏膜、舌背及腭部。由于菌丝深入到黏膜或皮肤的内部，引起角化不全、棘层肥厚、上皮增生、微脓肿形成以及固有层乳头的炎细胞浸润，而

表层的假膜与上皮层附着紧密，不易剥脱。组织学检查，可见到轻度到中度的上皮不典型增生，有人认为念珠菌白斑病有高于4%的恶变率，特别是高龄患者应提高警惕，争取早期活检，以明确诊断。

101.答案：E

解析:101.流感病毒由血凝素与呼吸道黏膜上皮细胞受体结合，在细胞内增殖，引起呼吸道症状，病毒不入血，全身症状与病毒代谢过程产生的毒性物质有关。

102.答案：C

解析:102.无

103.答案：C

解析:103.急性坏死溃疡性龈炎如虫蚀状，坏死区出现白色假膜，易于擦去，去除坏死组织后，其下为出血创面。

104.答案：C

解析:104.双避冲突又称负负冲突，是动机冲突的一种，指同时有两个可能对个体具有威胁性，不利的事发生，两种都想躲避，但受条件限制，只能避开一种，接受一种，在作抉择时内心产生矛盾和痛苦，如前有狼后有虎的两难境地。

105.答案：D

解析:105.血管瘤切除后，局部组织缺损，为保证语音的正常，应保证舌体的长度。

106.答案：C

解析:106.良性黏膜类天疱疮的病理包括：上皮基底层下疱，基底细胞变性，部分区域上皮全层剥脱，结缔组织表面平滑，胶原纤维水肿，其中有大量淋巴细胞及浆细胞、嗜酸性粒细胞浸润。据此可诊断为良性黏膜类天疱疮。

107.答案：B

解析:107.性病患者应当暂缓结婚，待治愈后再结婚。

108.答案：E

解析:108.对于麻醉时出现晕厥的病人，应立即停止注射，放平椅位，松解衣领，保持呼吸通畅并给以安慰。对于较轻晕厥，不需特殊治疗，对于失去知觉的重症晕厥，可刺激病人呼吸，压迫或针刺人中穴，心率血压降低者可静脉注射阿托品，必要时吸氧。

109.答案：C

解析:109.成釉细胞瘤大约90%的病例发生在下颌骨，发下颌角和下颌升支多见。典型成釉细胞瘤的X线表现：早成釉细胞瘤因为多房性及有一定程度的局部浸润性，故囊壁边缘不整齐、呈半月形切迹。在囊内的牙根尖可有不同吸收现象。此患者的特点成釉细胞瘤的典型表现。

110.答案：B

解析:110.复发性腮腺炎的发病部位在腮腺区域，而下颌下腺位于颌下区，两者没有相互的联系。

111.答案：C

解析:111.临床表现以及镜下表现符合多形性腺瘤的表现。

112.答案：B

解析:112.急性乙型肝炎，其乙肝病毒为DNA病毒，具有很强的传染性。

113.答案：E

解析:113.腺样囊性癌可早期侵犯神经血管，造成远端转移，同时镜检可见实性团块，偶见筛孔状结构，故考虑诊断为腺样囊性癌。

114.答案：D

解析:114.无

115.答案：A

解析:115.流感病毒尤其是甲型流感病毒的表面抗原易发生变异，病毒复制时易发生基因重组而产生新亚型，变异部位主要是包膜表面的刺突血凝素CHA）和神经氨酸酶（NA）。HA和NA是决定流感病毒亚型的依据。

116.答案：D

解析:116.沙眼衣原体的沙眼生物亚种可引起沙眼、包涵体结膜炎、泌尿生殖道感染和沙眼衣原体肺炎；性病淋巴肉芽肿亚种可引起性病淋巴肉芽肿。肺炎衣原体可引起肺炎。鹦鹉热衣原体引起鹦鹉热。斑疹伤寒由立克次氏体引起。

117.答案：E

解析:117.血友病是遗传血液凝固异常，多为VIII因子缺乏的出血性疾病。如果必须拔牙，术前术后输少量新鲜血（或新鲜血浆）或输入抗血友病球蛋白，以补充患者体内的第八因子，达到促进凝血的目的，故E项正确。

118.答案：A

解析:118.腮腺多形性腺瘤单纯肿瘤摘除术是错误的，因腮腺多形性腺瘤为临界性肿瘤，包膜不完整，如行单纯摘除术易造成术后复发。

119.答案：D

解析:119.血管瘤切除后，局部组织缺损，为保证语音的正常，应保证舌体的长度。

120.答案：A

解析:120.流感病毒尤其是甲型流感病毒的表面抗原易发生变异，病毒复制时易发生基因重组而产生新亚型，变异部位主要是包膜表面的刺突血凝素（HA）和神经氨酸酶（NA）。HA和NA是决定流感病毒亚型的依据。

121.答案：D

解析:121.沙眼衣原体的沙眼生物亚种可引起沙眼，包涵体结膜炎、泌尿生殖道感染和沙眼衣原体肺炎；性病淋巴肉芽肿亚种可引起性病淋巴肉芽肿；肺炎衣

原体可引起肺炎；鹦鹉热衣原体引起鹦鹉热；斑疹伤寒由立克次体引起。

122.答案：D

解析:122.早期釉质龋病损的暗层内同时存在脱矿和再矿化过程。

123.答案：B

解析:123.无

124.答案：B

解析:124.下颌第一前磨牙的颊尖与舌尖均偏向近中，（牙合）面似卵圆形，（牙合）面有横嵴，将（牙合）面分成远中窝和近中窝。

125.答案：C

解析:125.肉芽肿性唇炎的表现为皮肤潮红、硬结，镜检可见血管周围有上皮样细胞、淋巴细胞、浆细胞，呈结节样聚集，或呈灶状浸润，有时结节内有多

核巨细胞，固有层水肿，可见较多的肥大细胞。据此可诊断为肉芽肿性唇炎。

126.答案：B

解析:126.压疮性溃疡是持久性机械刺激引起的一种口腔黏膜深溃疡，多见于成年人，尤其是老年人残根、残冠和不良义齿的长期慢性刺激可在邻近的部位发生病损，多见于舌缘和唇、颊黏膜，早期受刺激处黏膜发红，有轻度的肿胀和疼痛。

127.答案：E

解析:127.慢性盘状红斑狼疮镜下见：上皮表面有过度角化或不全角化，粒层明显，基底细胞发生液化变性，基底膜不清，上皮下结缔组织内有淋巴细胞浸润，毛细血管扩张，血管内可见玻璃样血栓。

128.答案：D

解析:128.哮喘主要是由嗜酸性粒细胞、淋巴细胞及肥大细胞参与的慢性呼吸道炎症，故在哮喘的防治中，更多重视使用抗炎药物。而布地奈德是一种具有高效局部抗炎作用的糖皮质激素。

129.答案：D

解析:129.在上颌第一恒磨牙（牙合）面相连接的两个斜嵴是近中舌尖与远中颊尖。

130.答案：D

解析:130.本题考的知识点是急性牙髓炎的诊断。患者右上后牙咬物痛已有2个月之久，来又出现“持续跳痛”并放散到右侧头颞部等急性牙髓炎的表现。“带冷水瓶来就诊”提示牙痛可由体温热引起，必须不断用冷水缓解牙痛。这些都是典型的急性化脓性牙髓炎的临床表现，诊断应是急性化脓性牙髓炎。病历未提示诊断其他类型牙髓炎和根尖周炎的依据。标准答案为D项，其他选项均为干扰答案。

131.答案：B

解析:131.厌恶疗法是把病人厌恶的刺激与对病人有吸引力的不良情绪或行为相结合，使已形成的不良条件反射消退。

132.答案：B

解析:132.暴发型流行性脑脊髓膜炎首选青霉素G。

133.答案：C

解析:133.双侧髁突颈骨折后由于骨折断端被翼外肌向前内牵拉，下段向上移位，故后牙早接触，前牙开（牙合）。

B1型题

134.答案：DE

解析:134～135.牙源性透明细胞癌光镜观察：HE染色切片，见肿瘤为透明细胞和基底样细胞组成，透明细胞为圆形或多边形，细胞界龈清晰，有的胞质透明，有的胞质内含细小的嗜酸性颗粒。良性成牙骨质细胞瘤临床特点：肿瘤多发生在前磨牙或磨牙区，下颌较上颌多见。男性较常见。10～29岁之间多见。肿瘤常同绕牙根生长。X线照片显示肿物为界龈清楚的致密钙化团块，在钙化团块的周围有一带状透射光区环绕，提示为未矿化组织和细胞形成层。通常相关牙的牙根吸收而变短，并与肿瘤性硬组织融合。

135.答案：BAC

解析:136～138.梅克尔细胞和进入上皮的神经末梢有突触连接（触觉受体），所以是由感觉功能的细胞，故136题选B项。朗格汉斯细胞表达多种与免疫反应相关的抗原，（抗原提呈细胞）被认为与口腔黏膜上皮的免疫功能有关，故137题选A项。口腔黏膜上皮为复层鳞状上皮，由角质形成细胞和非角质形成细胞构成，其中绝大多数细胞为角质形成细胞，故138题选C项。

136.答案：BAC

解析:139～141.咬肌间隙脓肿临床常用口外途径切开引流。口外切口从下颌支后缘绕过下颌角，距下颌下缘2cm处切开，切口长3～5cm。下颌下间隙脓肿切开引流的切口部位、长度，应参照脓肿部位、皮肤变薄的区域决定。一般在下颌骨体部下缘以下2cm做与下颌下缘平行之切口。翼下颌间隙脓肿口外切口与咬肌间隙切口相类似，口内切口在下颌支前缘稍内侧，翼下颌皱襞稍外侧纵行切开2～3mm。

137.答案：EADBC

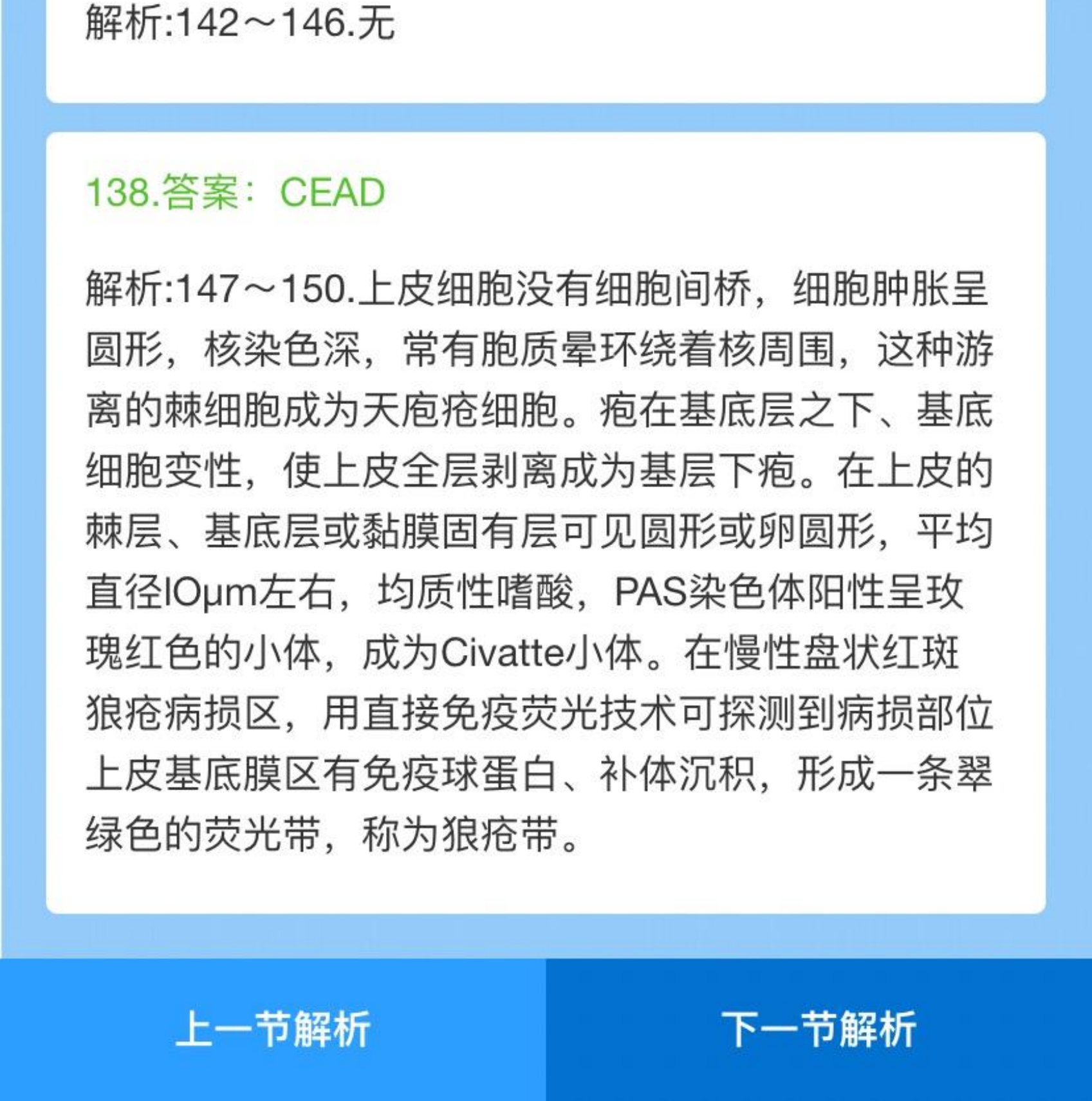

解析:142～146.无

138.答案：CEAD

解析:147～150.上皮细胞没有细胞间桥，细胞肿胀呈圆形，核染色深，常有胞质晕环绕着核周围，这种游离的棘细胞成为天疱疮细胞。疱在基底层之下、基底细胞变性，使上皮全层剥离成为基层下疱。在上皮的棘层、基底层或黏膜固有层可见圆形或卵圆形，平均直径IOμm左右，均质性嗜酸，PAS染色体阳性呈玫瑰红色的小体，成为Civatte小体。在慢性盘状红斑狼疮病损区，用直接免疫荧光技术可探测到病损部位上皮基底膜区有免疫球蛋白、补体沉积，形成一条翠绿色的荧光带，称为狼疮带。